



3D顕微鏡手術コンテンツ集

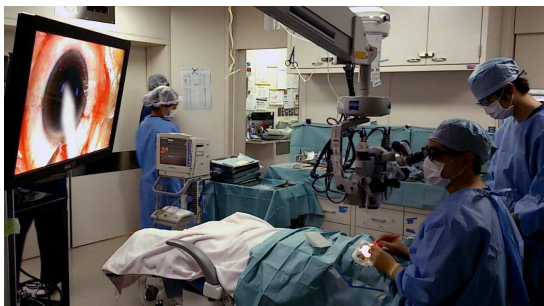◎**脳神経外科及び眼科顕微鏡手術**を3Dカメラで撮影し、Blu-Ray コンテンツとして収めました。3Dハイビジョン映像により、微細な手の動きや医療器具の使い方が、奥行情報のある映像で3D教材として視聴できます。実践的な3D手術手技が体験でき、教育用教材コンテンツとして利用できます。

◎脳神経外科手術

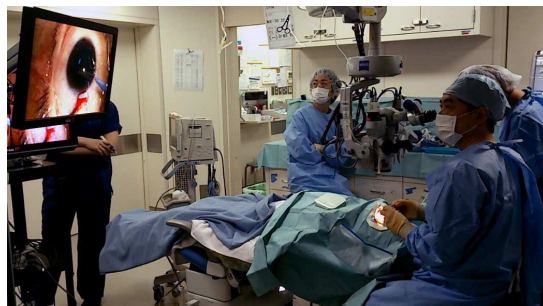- ①**前方経錐体法テント髄膜腫摘出術(約5分)** 撮影日 2013年12月
- ②**半球間裂アプローチ鞍結節部髄膜腫摘出術(約6分)** 撮影日 2013年12月

◎眼科手術

3Dモニター(メガネアリ)による手術風景




3D裸眼モニター(メガネナシ)による手術風景



- ①『**小切開水晶体全摘術+IOL縫着術+全幅虹彩切開再縫合術**』(51分) 撮影日 2014年12月
Small incision ICCE + IOL suture fixation + total iridectomy & re-suture
- ②『**標準的な白内障超音波乳化吸引術**』(10分) 撮影日 2014年12月
Standard PEA + IOL implantation
- ③『**IOL 囊外縫着固定術**』(27分) 撮影日 2014年12月
On-the-bag IOL suture fixation
- ④『**緑内障術後の白内障、チン小帯脆弱で2Lリング挿入+PCCC+A-vit**』(30分)
Cataract surgery of the post-trabeculectomy eye with 2L(Cionni's) ring insertion+PCCC+anterior vitrectomy for weaken zonula
- ⑤『**小瞳孔の白内障 全幅虹彩切開再縫合**』(27分) 撮影日 2014年12月
Cataract surgery for small pupil with total iridectomy & re-suture
- ⑥『**白内障 IOL+PCCC+A-vit+CTR**』(13分) 撮影日 2014年12月
Cataract surgery with PCCC, anterior vitrectomy and CTR insertion
- ⑦『**偏位 IOL 摘出+IOL 縫着**』(37分) 撮影日 2014年12月
Extraction of dislocated IOL & IOL suture fixation
- ⑧『**偽水晶体落屑症候群マグネティック水晶体囊固定 p-ICCE+IOL 縫着術**』(32分)
Planned-ICCE and IOL suture fixation for pseudoexfoliation syndrome with intraoperative magnetic capsular fixation
- ⑨『**硝子体出血および内境界膜下出血 術式:ピトレクトミー**』(20分) 撮影日 2015年9月
- ⑩『**増殖硝子体網膜症/加齢性白内障 術式:PEA+IOL+ピトレクトミー**』(19分) 撮影日 2015年9月
- ⑪『**白内障**』(5分)『**内境界膜剥離**』(5分)『**網膜剥離**』(3分) 撮影日 2009年11月
The 3D high-quality Blu-Ray video of a cataract operation, ILM peeling operation and retinal detachment operation.

視聴環境



※大学医学部、医療学校、病院、診療所向けのエデュケーション用価格とメーカー向け価格は異なります。
※記載された会社名、および商品名は各会社の商標または登録商標です。※カタログに記載の仕様は改良の為、予告なく変更されることがあります。



FA.SYSTEM ENGINEERING CO.,LTD.

本社 〒790-0033 愛媛県松山市北藤原町 1-28
 TEL : 089-931-2886 FAX : 089-941-0336
 東京営業所 〒140-0001 東京都品川区北品川 1-22-19
 TEL : 03-3472-0017 FAX : 03-3472-0018
 URL : <http://www.fase.co.jp> E-mail : faseinfo@fase.co.jp